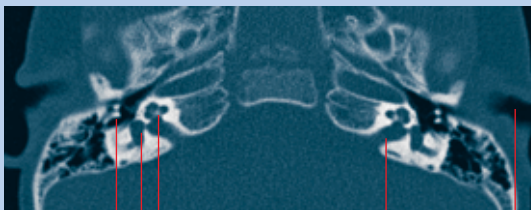


Cornelia Schröder und Alexander Schumm

Computertomographie: CT des Felsenbeins bei Kindern

Die Computertomographie ist ein Röntgenverfahren, mit dem Schnittbilder (meist Querschnittsbilder) erzeugt werden. Die Methode wird in der Kinderradiologie nur bei strenger Indikation eingesetzt. Zu den Spezialanwendungen der CT in der Kinderradiologie gehören u.a. die Darstellung von Knochenveränderungen, insbesondere des knöchernen Schädels, speziell auch des Felsenbeins mit den feinen Strukturen des Mittelohrs und des Innenohrs.



Gehörknöchelchen
Mittelohr
Cochlea (Hörschnecke)
Bogengang
Innenohr
Äußerer Gehörgang
Innerer Gehörgang

■ Abb. 1 CT: Normalbefund der Gehörknöchelchenkette und der Cochlea (Hörschnecke), MPR transversal

Die CT-Untersuchung des Felsenbeins erfolgt im Kindesalter im Wesentlichen bei folgenden Indikationen: Schwerhörigkeit bzw. Taubheit (Surditas) oder Verdacht auf eine Entzündung (Otitis, Mastoiditis). Die moderne Computertomographie bietet inzwischen mit den schnellen Mehrzeilengeräten auch für sehr kleine Kinder eine gute Untersuchungsmöglichkeit.

Moderne Scanner haben spezielle Untersuchungsprotokolle für Kinder, die eine sehr gute Bildqualität bei geringstmöglicher Strahlendosis gewährleisten.

genlinse aus dem Strahlengang herausgeklippt wird. Typische Untersuchungsparameter sind : 90 KV, 64 mAS, 0,8mm Schichtdicke. Pitch 0.35, Matrix 512. Die reine Untersuchungszeit liegt mit modernen Scannern bei ca. 10 Sekunden. Für diese kurze Untersuchungs-

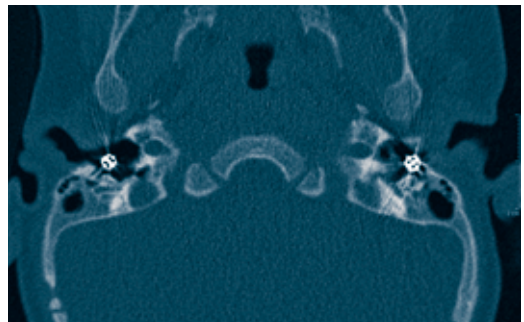
Eine typische CT-Untersuchung der Felsenbeinregion erfolgt als Spiral-CT-Untersuchung, wobei versucht werden sollte, das Kind so (mit nach hinten überstrecktem Kopf) zu lagern, dass die Au-

zeit müssen die Kinder nicht mehr sediert werden, ausreichendes und zeitlich gut geplantes Füttern genügt im Allgemeinen. Selbstverständlich werden Lagerungshilfen benutzt, in denen die Kinder an Armen und Beinen geeignet fixiert werden können.

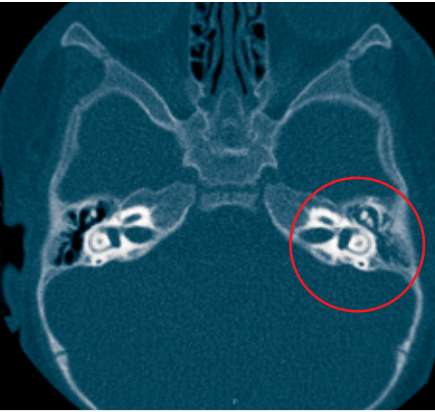
Kinder mit seit Geburt bestehender Taubheit, die oft ererbt ist, können



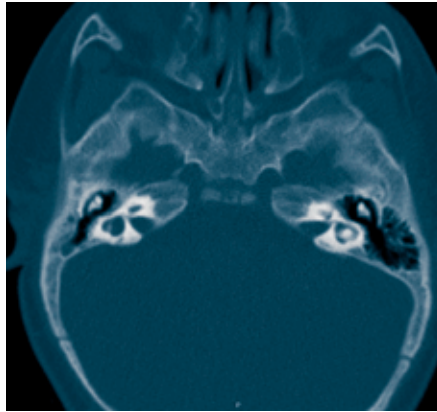
■ Abb. 2 CT: Normalbefund der Gehörknöchelchenkette und der Cochlea (Hörschnecke), MPR coronal



■ Abb. 3 CT: Paukenröhren bei einem Kind mit wiederkehrender Mittelohrentzündung



■ Abb. 4 CT: Mittelohrentzündung (Otitis media), die Gehörknöchelchen sind links von entzündlichem Sekret umgeben



■ Abb. 5 CT: Fehlbildung der Bogengänge und der Cochlea (Mondini-Malformation)

wichtigste Fehlbildung des Felsenbeins ist die sog. Mondini-Malformation. Dieser Begriff ist inzwischen zu einem Sammelbegriff für diverse Dysplasien (Abb. 5) geworden, ursprünglich war damit die Fehlbil-

heutzutage in vielen Fällen mit einem Cochleaimplantat gut versorgt werden, so daß bereits in frühem Kleinkindalter die Sprachentwicklung erfolgreich verlaufen kann. Die radiologische Diagnostik dient in diesen Fällen dazu, die Detailmorphologie der feinen knöchernen Strukturen des Mittelohrs (Gehörknöchelchenkette) und des Innenohrs (knöchernes Labyrinth mit Hörschnecke - Cochlea - und Bogengängen) darzustellen (Abb.1, Abb.6).

Neben der normalen Morphologie lassen sich auch artefizielle Strukturen, z.B. Paukenröhrchen, in einer CT-Untersuchung sehr gut erfassen (Abb.3).

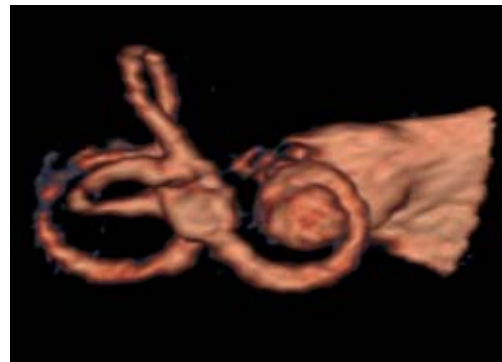Bei Kindern zwischen 2 und 5 Jahren reicht manchmal das konventionelle Röntgenbild nicht aus, um einen entzündlichen Prozess der Felsenbeine (Otitis media, Mittelohrentzündung; Abb.4) ausreichend zu erfassen, insbesondere, wenn die Frage nach be-

reits erfolgter Knochendestruktion besteht.

Für die erfolgreiche Implantation eines Cochleaimplantates ist mitentscheidend, ob die knöcherne Morphologie des Innenohrs im CT normal imponiert. Cochleaimplantate werden bisher im Allgemeinen nur einseitig implantiert, so dass im Zweifelsfall die Operation (falls die CT Seitenunterschiede nachweist) auf der Seite mit den morphologisch normal wirkenden Strukturen durchgeführt wird.

Notwendig bei geplanter Cochleaimplantat-Versorgung ist zudem die Information über den Flüssigkeitsgehalt der Cochlea: diese Information kann nur aus einer MRT-Untersuchung mit T2-wichtenden Sequenzen gewonnen werden. Diese Untersuchung erfolgt bei allen Kindern in Ergänzung zur vorangegangenen Computertomographie. Die

darstellung der Cochlea beschrieben worden. Die MRT-Untersuchung der Felsenbeinregion kann bei Wahl einer geeigneten Sequenz zur eindrucksvollen dreidimensionalen



■ Abb. 6 MRT: Dreidimensionale Darstellung von Bogengängen und Cochlea

Darstellung der flüssigkeitsgefüllten Cochlea sowie der Bogengänge benutzt werden (Abb.6).

► Dr. med. Cornelia Schröder
Alexander Schumm, Dipl. Math.
Radiologische Praxis Prüner Gang
Kinderradiologie
Prüner Gang 16-20
D - 24103 KIEL